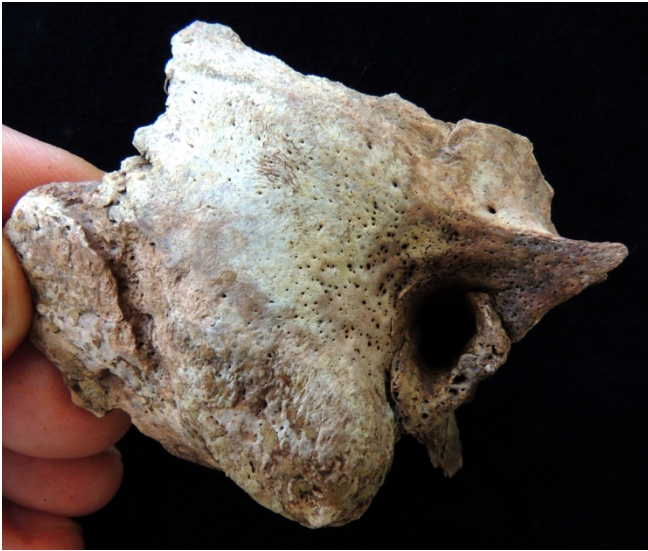


INDIVIDUO 42

Individuo situado bajo el Individuo 14 y sobre el 29. El individuo 42 se hallaba situado en la esquina sur de la tumba.

Se recuperó solamente parte del cráneo y la mandíbula, ambos muy fragmentados e incompletos, con algunos dientes. El brazo izquierdo incompleto, solamente el húmero y cúbito en conexión anatómica y relación estrecha. El resto del esqueleto no se recuperó. Entierro en espacio colmatado.

SEXO: **Masculino** por el gran tamaño de las apófisis mastoides y la robustez general de los restos óseos recuperados.



Por ejemplo, la inserción del *braquialis*, en la tuberosidad del cúbito izquierdo, se encuentra muy desarrollada.

El músculo braquial o braquial anterior (*musculus brachialis*) es un músculo situado en la región anterior e inferior del brazo, debajo del bíceps. Es ancho y aplanado, y actúa como flexor en la flexión del brazo.

EDAD: Adulto **entre los 35 y 45 años** por el desgaste dental.

ESTATURA Según la longitud máxima del cúbito izquierdo, estaría en un valor **entre 156 y 157 cm** (Genovés, 1967). Según Ángel y Cisneros (2002), la estatura estaría sería de 156 cm.

Según el método de Manouvrier (1892), 157 cm; según el de Olivier y Pineau (1960), 160 cm.

Hemos anotado la presencia de ligera porosis en algunos fragmentos craneales, como en la apófisis mastoide derecha.