


TUMBA 4. IND-03

Individuo encontrado cercano al del collar de oro (IND-09). Se encuentra en la zona Sureste de la tumba, en Dirección Sureste-Noroeste (cabeza-pies). Se encontraba en el costado Noreste de la tumba, con los pies en la esquina Norte de la tumba y la cabeza a la altura de la mitad de la tumba, pegada al costado Noreste. Orientación Sureste- Norte (cabeza-pies).



El individuo se encuentra en posición PRONO, con la cabeza ladeada a la izquierda, con la mandíbula hacia este lado. Los brazos se encuentran estirados a lo largo del cuerpo, con el brazo izquierdo ligeramente separado de las caderas, pensamos que por el deslizamiento tafonómico del cuerpo al estar situado en uno de los bordes de la tumba.

El brazo derecho está estirado y con su mano a la altura del trocánter mayor del fémur. Las piernas parece que giran un poco a la izquierda, hacia la esquina de la tumba, aunque también creemos que puede deberse a movimientos tafonómicos debidos a la putrefacción de cuerpo que hizo que el cadáver se deslizara ligeramente hacia el centro de la tumba.

Los tobillos se encontraban juntos, y las rodillas ligeramente separadas, aunque pensamos que pudo estar enfardado y esa separación se deba a los movimientos tafonómicos ya comentados.

La longitud total del cuerpo *in situ* era de 154 cm. La anchura de caderas de 320-260 mm. La anchura a la altura de las rodillas era de 170 mm y a la altura de los tobillos de 120 mm. La anchura a la altura de los hombros es de 260 mm y a la altura de codos, de 420 mm.

SEXO: No hay datos concluyentes para estimar el sexo. Según la gracilidad del húmero, parece femenino, pero la diáfisis femoral es robusta. Indeterminado.

EDAD: Según las epífisis sin fusionar y la epífisis proximal del radio fusionada, creemos que su edad era de **17-19 años**.




ESTATURA: Se calculó mediante el método de Genovés (1967), con una estimación de **entre 155 y 157 cm**.

La diáfisis del húmero izquierdo se pudo reconstruir en gran parte, mostrando una gran gracilidad. También se recuperó el tercio proximal del radio, mostrando la cabeza recién fusionada, con la línea metafisaria muy patente (se fusiona entre los 13 y 17 años). También se recuperó la epífisis distal del húmero fragmentada, y la cabeza del cúbito.

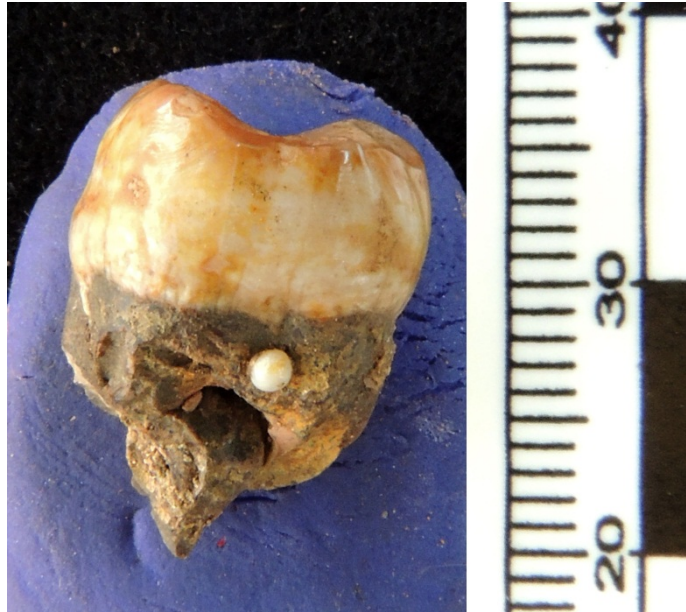En el cráneo, se recuperaron múltiples fragmentos, algunos de ellos con porosis. No se recuperaron fragmentos de la apófisis mastoide ni de la zona del inion, ni del esplanocráneo, por lo que no podemos asegurar nada sobre el sexo del individuo. En fragmentos de ambos parietales recuperados, se aprecia Hiperostosis porótica.



También vemos periostitis en la diáfisis del fémur izquierda.

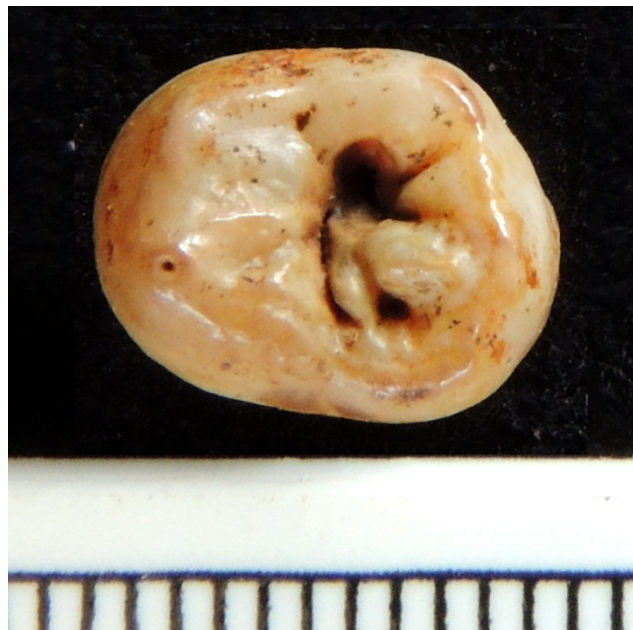

Los dientes muestran un desgaste muy escaso, acorde con la edad estimada (17-25 años), siendo mayor en los incisivos (uso como tercera mano).



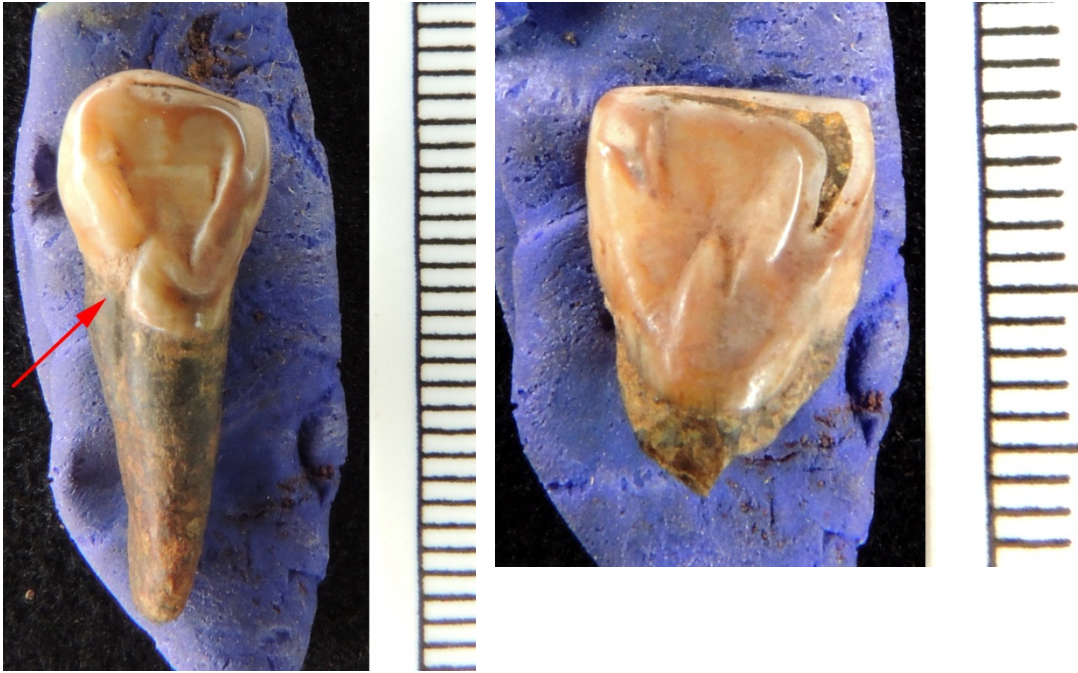Hemos anotado la presencia de una perla en un segundo molar inferior.

También hay varias caries muy claras en la superficie oclusal de molares terceros y segundos. La caries es solo del esmalte, sin llegar a la dentina en ningún caso.

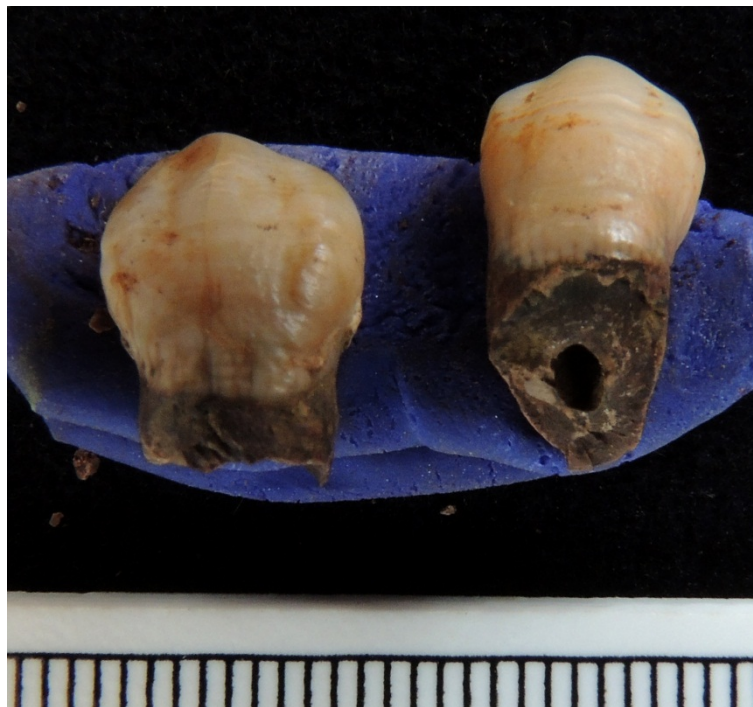

También apreciamos la presencia de surcos de crecimiento en incisivos laterales y de cingulo en varios dientes delanteros.

Los incisivos son en pala.



También líneas de hipoplasia en varios dientes (caninos, incisivos, premolares). Líneas de hipoplasia en caninos.



La cadera se recuperó en parte, muy fragmentada e incompleta.

Aparece una cabeza femoral izquierda sin fusionar (se fusiona a los 16-19 años). La diáfisis femoral es muy robusta, con una línea áspera muy marcada, relacionada claramente con el uso de las piernas con profusión en la actividad diaria.

Pierna derecha. Aparece la epífisis proximal de la tibia derecha sin fusionar (17-19 años). Parte de la diáfisis femoral reconstruida, con una línea áspera robusta. La cabeza femoral derecha también está sin fusionar. Ligeras porosis en unos fragmentos de la diáfisis femoral.