


#### TUMBA 4. IND-04

Individuo que se encuentra en la zona Oeste de la tumba, colocado en PRONO, con los pies introducidos en el muro. Dirección Noroeste-Sureste (cabeza-pies).



Sus piernas se sitúan por debajo de las del Ind 02, perpendicularmente y parece que estuviera enfardado.

Se recuperó la columna vertebral casi al completo, en posición anatómica y en conexión estrecha, como el resto del esqueleto.

La longitud total del cuerpo *in situ* era de 128 cm. La anchura a la altura de los hombros era de 260 mm, a la altura de los codos de 280 mm, a la altura de caderas de 250-150 mm. La anchura a la altura de las rodillas era de 160 mm y a la altura de los tobillos de 120 mm.

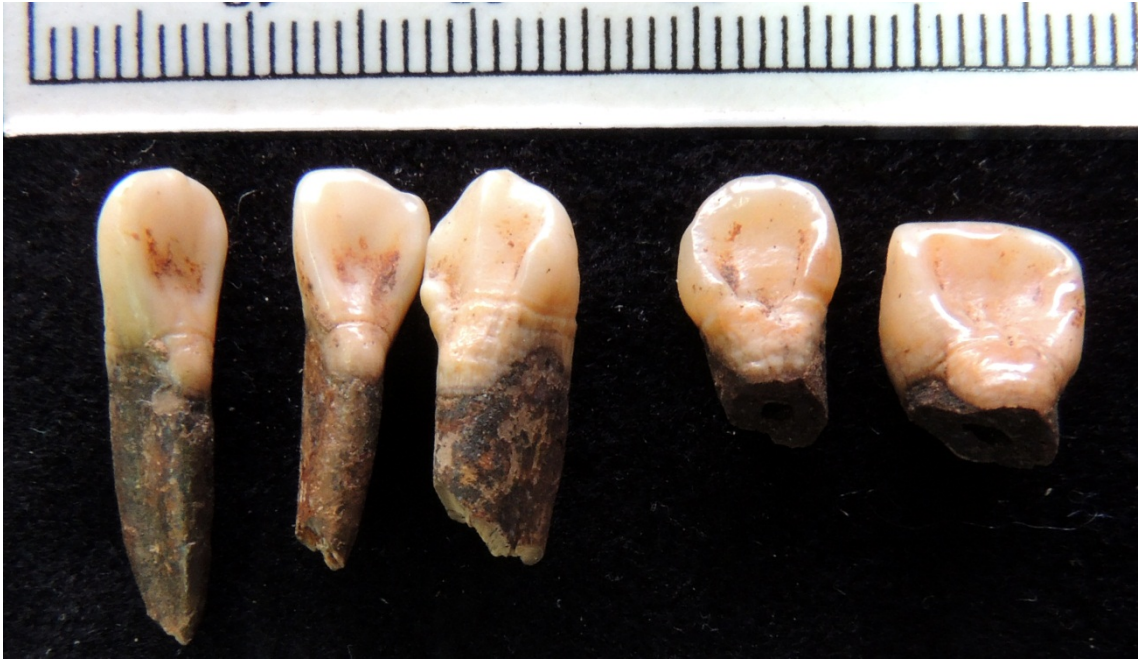**EDAD:** por el desarrollo dental, **entre 10,3 y 11,2 años**. El desgaste de los primeros molares es muy alto para la edad del individuo.

También se estimó la edad según las longitudes de los huesos largos. Estaría entre 9,8-10,3 años, si utilizamos la longitud del fémur; 10,8-12,6 años si empleamos la de la tibia; 11,5-12,3 años si utilizamos el húmero y 11,5-13,1 años si lo estimamos a partir de la del cúbito y radio.

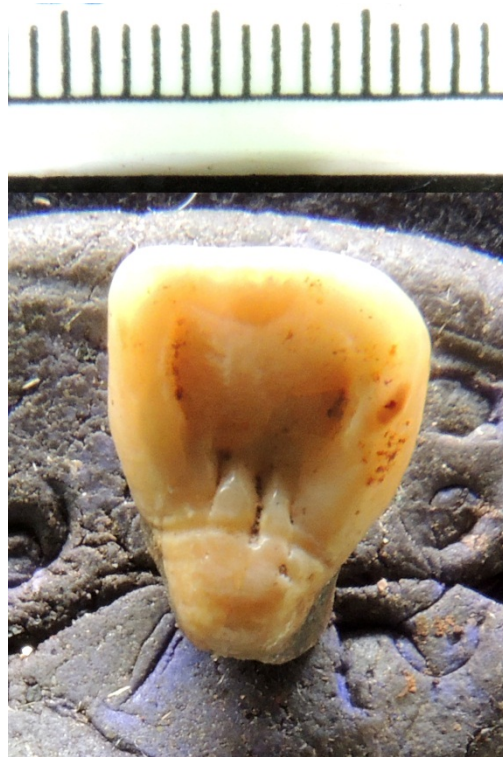**SEXO:** No se pudo concretar.

El cráneo se encontraba muy fragmentado e incompleto. No se aprecian lesiones ni cortes, pero sí la presencia de una clara Hiperostosis porótica.

También se aprecian líneas de hipoplasia muy claras en los dientes delanteros. Los incisivos son claramente en pala.

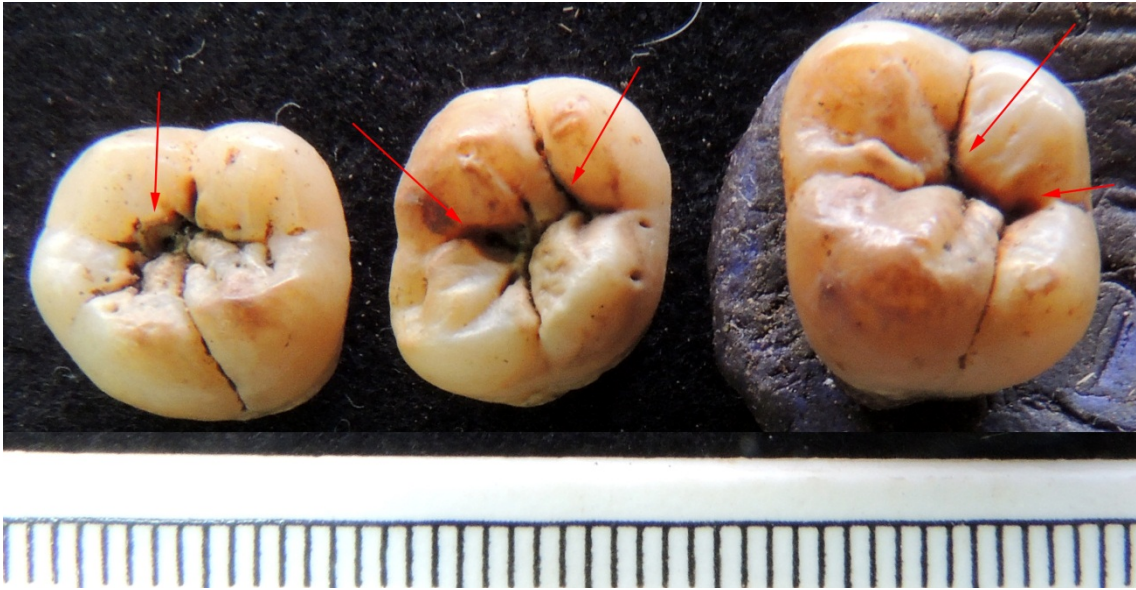

Cíngulo en incisivo central superior.



Caries oclusales (sin afectación de dentina) en varios molares.





En cuanto al esqueleto postcraneal, parece muy robusto, sobre todo en los brazos, con unas inserciones musculares muy patentes en cúbito y radio, teniendo en cuenta la edad del individuo.

Hemos anotado la presencia de una muesca en la diáfisis del húmero izquierdo.

