


TUMBA 4. IND-12

Individuo encontrado en la zona Suroeste de la tumba, en Dirección Noroeste-Sureste (cabeza-pies). En posición PRONO. Se encontraba en el costado Suroeste de la tumba, con la cabeza cerca de la esquina Oeste de la tumba.



El individuo se encuentra en posición PRONO, con la cabeza en prono lateral ladeada hacia la derecha.

El brazo izquierdo, único recuperado, estaba estirado, paralelo al tórax y con la mano a la altura del trocánter femoral. La pierna derecha está estirada, con el pie estirado también. Las caderas y rodillas se encuentran no alineadas, con la pierna derecha (la más cercana al centro de la tumba) ligeramente descendida con respecto al fémur izquierdo, que se encuentra en posición. Creemos que esa desviación se debe a movimientos tafonómicos debido a la putrefacción de los cuerpos en el centro de la tumba, que creó un hueco e hizo que los que se encontraban en los bordes se deslizaran ligeramente hacia el centro de la tumba.

La longitud total del cuerpo *in situ* era de 157 cm (hasta los tobillos).

SEXO: Masculino. Fémur izquierdo muy robusto. También los pequeños: fragmentos muy deteriorados e incompletos, pero robustos, de morfología masculina.

EDAD: Por el desgaste dental, **entre 35 y 45 años.**

ESTATURA:

Se calculó mediante varios métodos, tomando como referencia el de Genovés (1967), con una estimación de **entre 160 y 161 cm.** Entre 159 y 160 cm según Mantilla Hernández et al. (2005); y entre 156 y 158 cm según Ángel y Cisneros (2002).

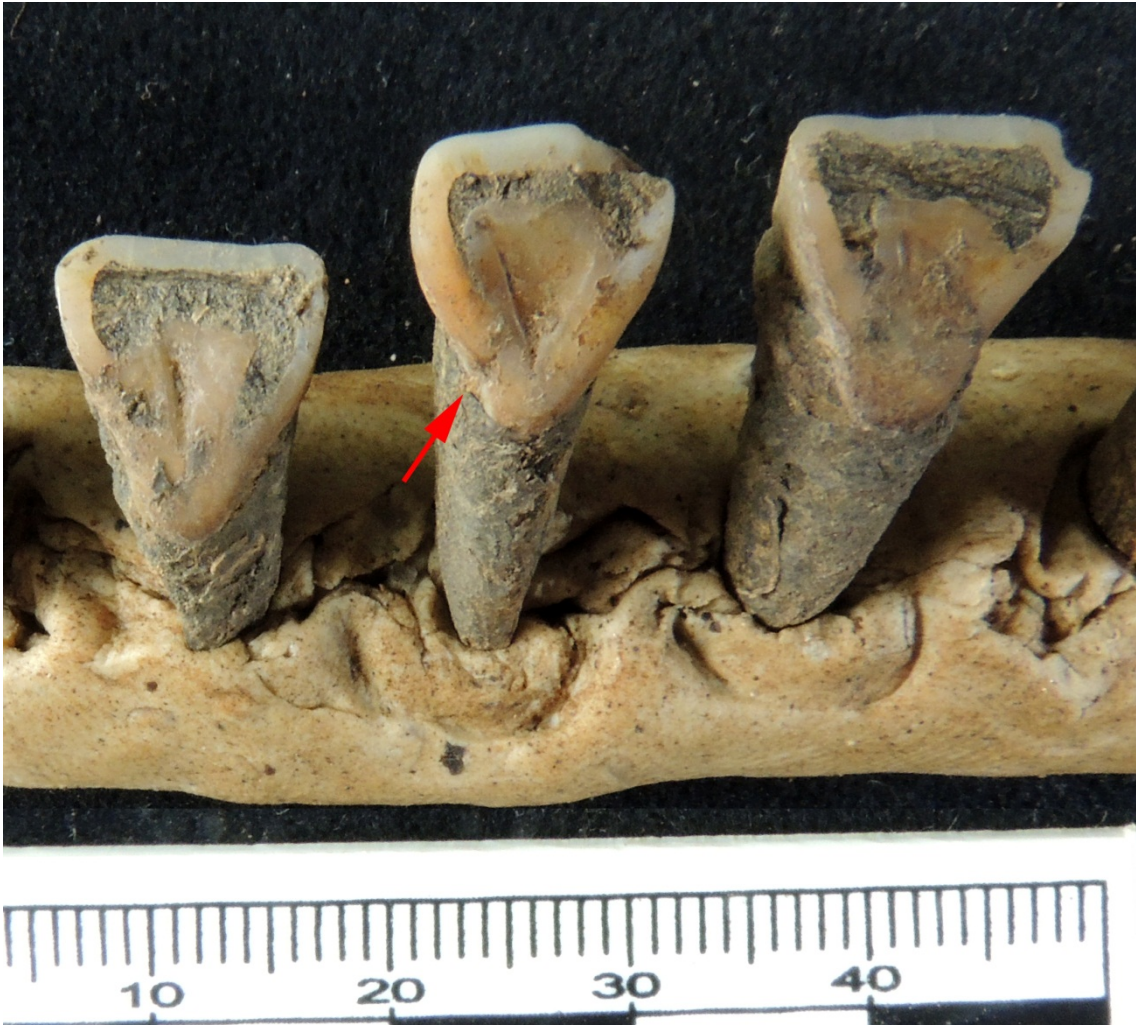El húmero izquierdo estaba muy deteriorado, aunque parece robusto en su zona distal. En cuanto a los carpos recuperados, tenemos un hueso grande muy robusto y un semilunar también robusto.

Pierna izquierda: Fémur muy robusto. Cabeza femoral recuperada, aunque incompleta, también con parámetros masculinos. Ligero reborde artrósico en el cóndilo femoral.



La tibia también es muy robusta.

En cuanto a los dientes, los incisivos son en pala, con un desgaste muy importante, lo que sugiere un uso de la boca como tercera mano. También se aprecia surco de crecimiento en los incisivos laterales.



Varios dientes tenían sarro en la zona del cuello y en la unión cemento-esmalte.



Por último, también observamos periodontitis en una fragmento de mandíbula que conservaba dos dientes in situ (el segundo premolar y el primer molar).

