


TUMBA 4. IND-16

Individuo encontrado en el muro Noreste de la tumba, con los pies en la esquina Norte. El cuerpo estaba colocado en decúbito SUPINO. Estaba en Dirección Sureste-Norte (cabeza-pies), con la cabeza más al interior de la tumba que los pies. Se encontraba en decúbito SUPINO. Su rodilla izquierda tenía una cabeza encima.



El tórax, los brazos y la cabeza parece que se han deslizado un tanto desde el borde hacia el interior de la tumba, producto de los movimientos tafonómicos debido a la putrefacción de los cuerpos y el subsiguiente hueco que se ha creado en el centro de la tumba. Los pies sí parece que mantuvieron el lugar de inhumación. Las rodillas estaban muy juntas, así como los tobillos. No podemos descartar que estuviera enfardado, por lo tanto.

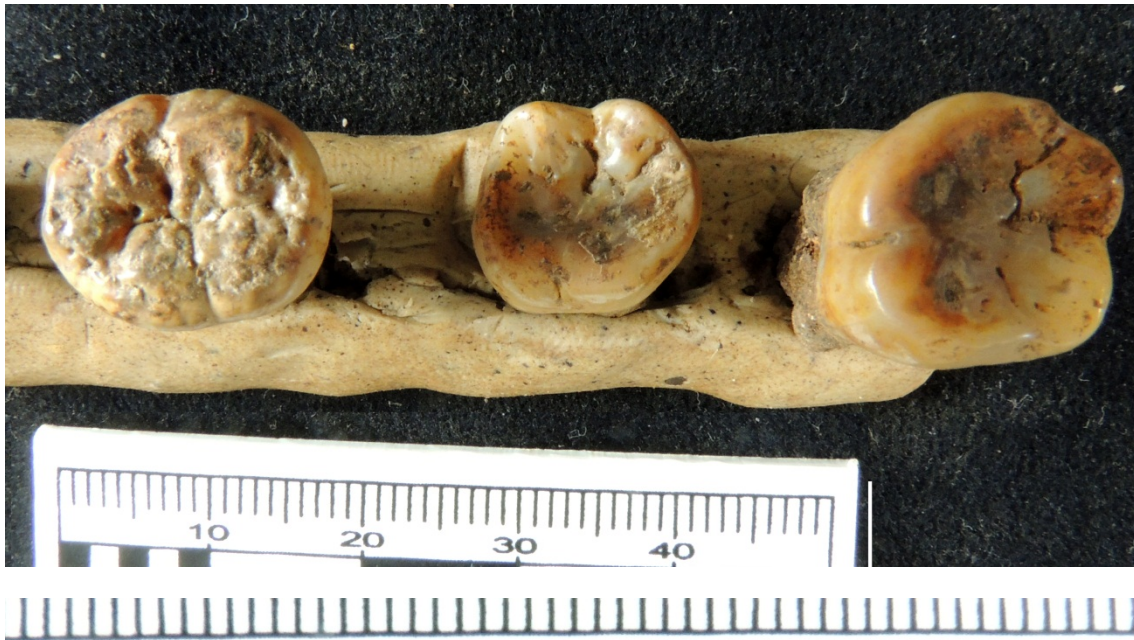El brazo izquierdo, único completo recuperado, está colocado estirado, paralelo al tórax, con la mano (desaparecida) a la altura de la sínfisis púbica, seguramente debido a los deslizamientos del cadáver. Las caderas se encontraban más juntas de lo esperado, también suponemos que debido a los deslizamientos.

La longitud total del cuerpo *in situ* era de **132 cm** (hasta las epífisis distales de las tibias). La anchura a la altura de las caderas de 202-50 mm. La anchura a la altura de los tobillos era de 135 mm.

SEXO: No se pudo concretar por su edad. La escotadura ciática parece muy abierta, aunque está muy deteriorada e incompleta.

EDAD: Los dientes, con un molar segundo inferior que presenta la punta de la raíz todavía sin cerrar, y los terceros molares solo en la corona, nos indican una edad de unos **12 años +/- 30 meses**. No hay desgaste en ningún diente, salvo en los incisivos, donde ya se empieza a ver la

dentina, a pesar de su corta edad, por lo que suponemos su uso como tercera mano. Incisivos en pala.



Caninos con ligeras líneas de hipoplasia.



El cráneo estaba muy fragmentado e incompleto. Solamente se han recuperado fragmentos pequeños. También un trozo de la rama vertical de la mandíbula, la izquierda, que muestra el lugar donde se encontraba el tercer molar, que no estaba erupcionado.

El tercio superior del fémur izquierdo parece muy femenino muy grácil, aunque no se recuperó la cabeza, pero teniendo en cuenta la edad, no es extraña la gracilidad.